



República Bolivariana de Venezuela
Ministerio Público
Dirección General de Apoyo a la
Investigación Penal

DGAIP- [REDACTED]

Caracas,

05 DIC. 2023

Ciudadana

Abg. María José Torres.

Fiscal Provisorio 85 a Nivel Nacional del Ministerio
Público en Derechos Humanos con Competencia Plena.
Avenida Urdaneta, esquina de Ánimas a Platanal,
piso 1 edificio sede del Ministerio Público.

Presente.-

Tengo a bien dirigirme a usted, en la oportunidad de hacer referencia a la comunicación signada con el número [REDACTED] de fecha 20/11/2023, recibida en la Unidad Especializada de Investigación en Materia de Derechos Humanos del Área Metropolitana de Caracas (UEIMDDHH-AMC), en fecha 30/11/2023, mediante la cual se solicita practicar Exhumación Judicial, en virtud de la causa identificada con la nomenclatura número [REDACTED]

En tal sentido, se remite Informe Pericial [REDACTED] de fecha 23/11/2023, constante de nueve (9) folios útiles, suscrito por la Médico Anatomopatólogo Forense, Dra. Elizabeth Pelay Chacón, adscrita a la Unidad Especializada de Investigación en Materia de Derechos Humanos del Área Metropolitana de Caracas, dependencia de la Dirección de Laboratorios Criminalísticos.

Remisión que se hace para su conocimiento y demás fines legales consiguientes.

Sin otro particular a que hacer referencia, quedo de usted, no sin antes resaltar que somos un Ministerio Público por la Justicia y Garante de los Derechos Humanos.

Atentamente,
Por Delegación del
Fiscal General de la República

Abg. Rosa Mileidy Torres Gómez
Directora General de Apoyo a la Investigación Penal (E)



[Handwritten initials]
EP/SR/FM/LM/LUIS



“Por la Justicia y los Derechos Humanos”

Dirección: Avenida Urdaneta, esquinas de Ánimas a Platanal, Edificio Sede del Ministerio Público, Piso 3,
Caracas, Distrito Capital

www.ministeriopublico.gob.ve



Caracas, 23 de noviembre de 2023

INFORME PERICIAL

Quien suscribe, la Médico Anatomopatólogo Forense, Dra. Elizabeth Pelay Chacón, adscrita a la Unidad Especializada de Investigación en Materia de Derechos Humanos del Área Metropolitana de Caracas, designada para practicar Exhumación de quién en vida respondiera al nombre de Tirone José González Orama, en cumplimiento de la instrucción recibida de la Fiscalía 85 a Nivel Nacional con Competencia Plena del Ministerio Público, solicitud [REDACTED] [REDACTED] de fecha 20/11/2023, relacionada con la causa penal número [REDACTED] [REDACTED] de conformidad con lo establecido en los artículos 202, 203, 223, 224 y 225 del Código Orgánico Procesal Penal y en concordancia con el artículo 16 numeral 4 de la Ley Orgánica del Ministerio Público; presenta el siguiente informe pericial, a los fines legales que se estime pertinentes.

GENERALIDADES

Para dar cumplimiento a la solicitud emanada por la Fiscalía 85 a Nivel Nacional con Competencia Plena del Ministerio Público, se practicó estudio Anatomopatológico al cadáver de quien en vida respondía al nombre de Tirone José González Orama, cédula de Identidad [REDACTED] exhumado en el Cementerio Metropolitano, ubicado en la ciudad de Maracay, estado Aragua

METODOLOGÍA APLICADA

En primera instancia, se colectaron los datos de identificación de los funcionarios presentes en el acto de Exhumación y se tomaron las fijaciones fotográficas de la fosa y sus linderos; seguidamente se abordó el cadáver, se realizó Evaluación Anatomopatológica, Evaluación Médico Forense, Evaluación Antropológica, Estudio Radiológico y Reseña Fotográfica. Finalmente se inhumó el cadáver dejando constancia del acto realizado.



DATOS GENERALES DEL CADAVER:

CADÁVER	Tirone José González Orama Cédula de identidad número: [REDACTED]
UBICACIÓN	Cementerio Metropolitano, Maracay, estado Aragua.
FECHA DE MUERTE	20-01-2015.
FECHA Y HORA DE LA EXHUMACIÓN JUDICIAL	23-11-2023. Hora: 12:20 p.m.
SOLICITADA POR	Fiscalía 85 a Nivel Nacional con Competencia Plena del Ministerio Público.

ASISTENTES AL ACTO DE EXHUMACIÓN:

• **TRIBUNAL:**

Tribunal 8vo de Control del estado Aragua.

JUEZA DE CONTROL	Abg. Ana María Blanco Sandoval.
SECRETARIO	Abg. Reinaldo Antonio Suarez Capello.
ALGUACIL	José Miguel Ojeda Rebolledo.

• **MINISTERIO PÚBLICO:**

Fiscalía 85 a Nivel Nacional con Competencia Plena del Ministerio Público.

FISCAL PROVISORIO	Abg María José Torres.
-------------------	------------------------

• **UNIDAD ESPECIALIZADA DE INVESTIGACIÓN EN MATERIA DE DERECHOS HUMANOS DEL ÁREA METROPOLITANA DE CARACAS:**

MEDICO ANATOMOPATÓLOGO FORENSE	Elizabeth Pelay.
MÉDICO FORENSE	Luis Matute.
ANTROPÓLOGO FORENSE	Marjorit Pacheco.
CRIMINALISTA	Einar Amaro.
INVESTIGADOR	Kennya Contreras.
TÉCNICO PATÓLOGO	Marco Parada.
TÉCNICO RADIOLOGO FORENSE (UEIMDDHH-Lara)	José de la Rosa.

• **FAMILIAR / PARENTESCO:**

HERMANA	Leticia Ferrer.
HERMANA	María Ferrer.

ACTO DE EXHUMACIÓN

En fecha 23/11/2023, a las 12:20 horas del mediodía, en el Cementerio Metropolitano de Maracay, estado Aragua, se dio inicio al Acto de Exhumación de quien en vida respondía al nombre de Tirone José González Orama. La fosa se encuentra ubicada en posición 19 P 0659528, UTM 1132016, en sentido Sur, (*sistema de posicionamiento global GPS*); circundada por las tumbas:

Norte	Tumba identificada como: Emiliano Marín y Aura Elena Rivas de Marín.
Sur	Tumba identificada como: Ali Antonio Romero.
Este	Tumba identificada como: Alexis José Díaz Villasmil.
Oeste	Tumba identificada como: Domenico Donofrio.

El lugar a realizar la exhumación es abierto, con temperatura ambiental calurosa, iluminación abundante y natural, conformado por tumbas, identificadas con lápidas con inscripciones.

Una vez constituido el tribunal, los familiares de la víctima identificaron la tumba, y el personal obrero del cementerio, procedió a remover las lapidas, observándose una fosa conformada por tres bóvedas, con paredes de cemento. Se visualizó en la bóveda inferior, un ataúd de latón, de color marrón, en buen estado de conservación, y en su superficie, un disco de acetato de color negro. Se extrajo el féretro y se expuso el contenido, donde se distinguió en su interior, una osamenta provista de vestimenta tipo chaqueta azul marino con franjas decorativas blancas con azul eléctrico, mono de color azul con franjas laterales blancas, medias de color blanco.

Seguidamente, se abordó el cadáver por el equipo multidisciplinario, y se realizó Evaluación Anatomopatológica, Evaluación Médico Forense, Evaluación Antropológica, estudio Radiológico y reseña fotográfica.

(Ver exposiciones fotográficas en formato digital N° 01 al N° 03).



Exposición Fotográfica en formato digital N° 01



En el presente grupo de imágenes en formato digital, se observa en carácter general la fachada del Cementerio Metropolitano de Maracay estado Aragua (A), la tumba de quien en vida respondía al nombre de Tirone José González Orama (B), la identificación de la tumba por parte de los familiares (C) y los funcionarios que participaron en el acto de exhumación (D).

Exposición Fotográfica en formato digital N° 02



En el presente grupo de imágenes digitales, se observa en carácter general, el personal obrero del Cementerio Metropolitano de Maracay, estado Aragua, realizando la apertura de la bóveda y extracción del ataúd que contiene el cadáver de Tirone José González Orama y la identificación por parte de los familiares.

Exposición Fotográfica en formato digital N° 03

En el presente grupo de imágenes digitales, se observa en carácter general y particular, el cadáver de un adulto joven de sexo masculino en fase de reducción esquelética, provisto de vestimenta tipo chaqueta azul marino con franjas decorativas blancas con azul eléctrico, mono de color azul con franjas laterales blancas, medias de color blanco.

EVALUACIÓN ANATOMOPATOLÓGICA:

Una vez retirada la osamenta de Tirone José González Orama del ataúd, se dispuso en una bolsa de cadáver sobre la parihuela de la furgoneta, y seguidamente fue abordado por el equipo multidisciplinario.

I.- ESTUDIO MACROSCÓPICO DEL CADÁVER:

Cadáver de adulto joven de sexo masculino en estado de reducción esquelética, osamenta en parcial estado de conservación.


- ✓ Región cefálica: Craneotomía en autopsia previa, ausencia del encéfalo, cavidad craneal con relleno de material sintético tipo mopa. Múltiples trazos de fractura con impregnación hemática: Fractura lineal del hueso occipital del lado izquierdo, Fractura de la fosa posterior, Fractura en base media bilateral, Fractura derecha del maxilar superior a nivel de los incisivos, Fractura de la mandíbula a nivel del segundo incisivo lateral derecho que se extiende hasta la base de la mandíbula.
- ✓ Región cervical: Fractura de las apófisis espinosas de la 2da, 3era y 4ta vértebra cervical con impregnación hemática.



At. F. L. S. (0001)

- ✓ Región del tronco: Restos parciales de piel corificada. Apertura y sutura en línea media toracoabdominal, relacionada con la primera autopsia. Relleno de la cavidad toracoabdominal, con material sintético tipo mopa. Ausencia de vísceras. Múltiples trazos de fractura con impregnación hemática: Fractura de arcos costales derechos, Fractura de la porción posterior de la 7ma a la 12va vértebra dorsal (torácica), Fractura del ángulo inferior y paravertebral de la escapula derecha.
- ✓ Pelvis y sacro: sin impregnación hemática, lesiones y/o fracturas.
- ✓ Extremidades superiores: Fractura de ambos codos (tróclea y epitróclea humeral). Fractura de la cabeza del radio derecho. Impregnación hemática.
- ✓ Extremidades inferiores: sin impregnación hemática, lesiones y/o fracturas.

(Ver exposiciones fotográficas en formato digital N° 04 al N° 12).




Exposición Fotográfica en formato digital N° 04



En el presente grupo de imágenes digitales, se observa en carácter particular, el cadáver de Tirone José González Orama, en fase de reducción esquelética, con cabellera color castaño desprendida del cráneo. Etiqueta de identificación de cadáver, SENAMECF Aragua.

8

Exposición Fotográfica en formato digital N° 05



En el presente grupo de imágenes digitales, se observa en carácter particular, la craneotomía y los restos de piel corificada con sutura de la línea media toracoabdominal, relacionado con la primera autopsia.

Exposición Fotográfica en formato digital N° 06



En el presente grupo de imágenes digitales, se observa en carácter particular, la región cefálica. Vista: frontal (A), posterior (B), lateral derecha (C), lateral izquierda (D), endocráneo (E). Nótese los trazos de fractura con impregnación hemática.

Exposición Fotográfica en formato digital N° 07



En el presente grupo de imágenes digitales, se observa en carácter particular, el cráneo con trazos de fracturas con impregnación hemática (A). Fractura lineal del hueso occipital del lado izquierdo (B). Fractura de la fosa posterior derecha. Fractura derecha del maxilar superior a nivel de los incisivos. (C). Fractura bilateral en base media (D). Fractura a nivel del segundo incisivo inferior lateral derecho que se extiende hasta la base de la mandíbula (E).

A handwritten signature or mark, possibly a name, written in black ink. It consists of a large, stylized initial or set of initials, followed by a vertical line and a small flourish at the bottom.

Exposición Fotográfica en formato digital N° 08



En el presente grupo de imágenes digitales, se observa en carácter particular, la columna vertebral cervical, vista anterior (A) y vista posterior (B). Nótese las fracturas de las apófisis espinosas, de la 2da, 3era y 4ta vértebra cervical.

Exposición Fotográfica en formato digital N° 09



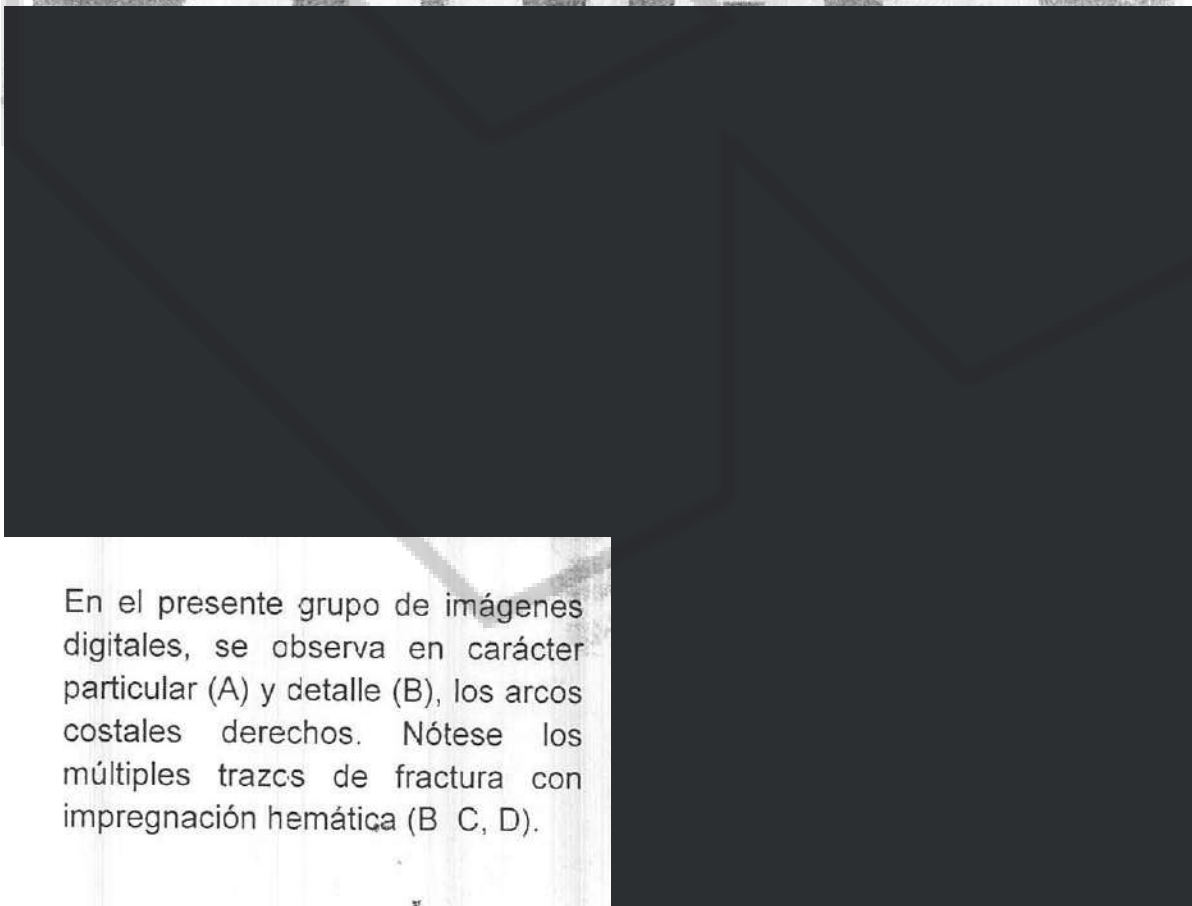
En el presente grupo de imágenes digitales, se observa en carácter particular, la columna vertebral torácica, vista anterior (A) y vista posterior (B). Nótese las fracturas de las apófisis espinosas, desde la 7ma a la 12va vértebra dorsal (torácica).

Exposición Fotográfica en formato digital N° 10



En el presente grupo de imágenes digitales, se observa en carácter particular, la escapula derecha, vista anterior (A) y vista posterior (B). Nótese la fractura poli fragmentaria del ángulo inferior y paravertebral.

Exposición Fotográfica en formato digital N° 11



En el presente grupo de imágenes digitales, se observa en carácter particular (A) y detalle (B), los arcos costales derechos. Nótese los múltiples trazos de fractura con impregnación hemática (B C, D).



Exposición Fotográfica en formato digital N° 12



En el presente grupo de imágenes digitales, se observa en carácter particular, el codo del miembro superior derecho e izquierdo, vista anterior (A, C) y vista posterior (B, D). Nótese la fractura de la tróclea y epitróclea humeral, y la fractura de la cabeza del radio derecho (A, B).

██

II.- ESTUDIO RADIOLÓGICO:

Se realizó estudio radiológico al cadáver en reducción esquelética de Tirone José González Orama, cédula de identidad número ██████████ con equipo radiológico portátil digital marca EQUIPMENT, perteneciente a la Unidad Especializada de Investigación en Materia de Derechos Humanos del Área Metropolitana de Caracas, manejado por el Técnico Radiólogo de la Unidad Especializada de Investigación en Materia de Derechos Humanos - Lara, José de la Rosa; las imágenes radiológicas se resguardan bajo la Planilla de Registro de Cadena de Custodia de Evidencia Física N° ██████████

(Ver exposiciones fotográficas en formato digital N° 13 al N° 16).

Exposición Fotográfica en formato digital N° 13



En el presente grupo de imágenes digitales, se observa en carácter particular, el estudio radiológico del cráneo en proyección lateral derecho (A), lateral izquierdo (B) antero posterior (C), mandíbula (D). Nótese, señalado con flecha blanca, los trazos de fractura ubicados en hueso occipital del lado izquierdo, hueso occipital derecho a nivel de la fosa posterior, base media bilateral, maxilar superior a nivel de los incisivos derechos, mandíbula a nivel del segundo incisivo lateral derecho que se extiende hasta la base.

[Handwritten signature]

Exposición Fotográfica en formato digital N° 14



En el presente grupo de imágenes, se observa en carácter particular, el estudio radiológico de la columna vertebral cervical (A) y torácica (B). Nótese, señalado con flecha blanca, los trazos de fractura ubicados en las apófisis espinosas de la 2da, 3era y 4ta vértebra cervical, y en la 7ma a la 12va vértebra dorsal (torácica).

Exposición Fotográfica en formato digital N° 15



En el presente grupo de imágenes digitales, se observa en carácter particular, el estudio radiológico de los arcos costales derechos (A) y de la escapula derecha (B). Nótese, señalado con flecha blanca, los múltiples trazos de fractura.

Exposición Fotográfica en formato digital N° 17



En el presente grupo de imágenes fotográficas en formato digital, se observa en carácter general, la inhumación final del cadáver de Tirone José González Orama, una vez finalizada la Evaluación Anatomopatológica, la Evaluación Médico Forense, la Evaluación Antropológica, el estudio Radiológico y la Reseña Fotográfica.

CONCLUSIONES

1. Cadáver de adulto joven de sexo masculino, en estado de reducción esquelética. Osamenta en parcial estado de conservación. No hay tejidos blandos ni vísceras.
2. Signos de autopsia previa: Craneotomía. Sutura en restos de piel corificada en línea media toracoabdominal. Cavidades con relleno de material sintético tipo mopa.

3. Politraumatismos generalizados:

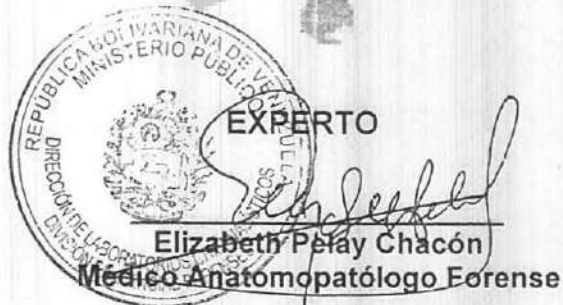- ✓ Signos de traumatismo craneal severo: Múltiples trazos de fractura con impregnación hemática: Fractura lineal del hueso occipital del lado izquierdo, Fractura de la fosa posterior, Fractura en base media bilateral, Fractura derecha del maxilar superior a nivel de los incisivos, Fractura de la mandíbula a nivel del segundo incisivo lateral derecho que se extiende hasta la base de la mandíbula.
- ✓ Signos de traumatismo cervical: Fractura de las apófisis espinosas de la 2da, 3era y 4ta vértebra cervical con impregnación hemática.
- ✓ Signos de traumatismo torácico: Múltiples trazos de fractura con impregnación hemática: Fractura de arcos costales derechos, Fractura de la porción posterior de la 7ma a la 12va vértebra dorsal (torácica), Fractura del ángulo inferior y paravertebral de la escapula derecha.
- ✓ Signos de traumatismos en extremidades superiores: Fractura de ambos codos (tróclea y epitróclea humeral). Fractura de la cabeza del radio derecho. Impregnación hemática.

CAUSA DE MUERTE:

TRAUMATISMO CRANEAL SEVERO EN EL CONTEXTO DE POLITRAUMATISMOS GENERALIZADOS DE TIPO CONTUNDENTE, OCASIONADO POR CAÍDA DE ALTURA.

Consigno el presente informe pericial, constante de nueve (09) folios útiles.

El estudio radiológico queda en calidad de depósito en el área de Resguardo de Evidencias Físicas de la UEIMDDHH-AMC, a la orden de la Fiscalía 85 a Nivel Nacional con Competencia Plena, bajo la Planilla de Registro de Cadena de Custodia de Evidencias Físicas número [REDACTED]



F/MLT/MP/Pelay
Causa N° [REDACTED]